2017 年/9 月

大手前病院 地域医療連携センター
〒540-0008 大阪市中央区大手前 1-5-34
TEL：06-6941-0484, FAX: 06-6942-2848

大手前病院 呼吸器センター 症例レポート No. 2

症例レポート第 2 報は、アスベスト曝露によって形成された胸膜プラークの典型的な画像所見を呈した症例です。アスベスト関連疾患は阪神工業地帯に多発し、画像所見の理解が必要です。アスベストは既に全面的に禁止されていますが、アスベスト発癌は吸入してから発症までの潜伏期間が非常に長く、中皮腫では 40 年で、今後も増加が続きます。日常の診療の御参考にして頂けましたら幸いです。今後とも大手前病院呼吸器センターを宜しくお願い申し上げます（呼吸器内科 中野孝司）

アスベストによる典型的な石灰化胸膜プラーク所見

図 1 ：胸部単純 X 線

症例：〇歳、女性、**喫煙歴：**なし、**既往歴**：特になし

職業歴：電子レンジの部品の製造をしていた。

病歴：健康診断の胸部単純 X 線で陳旧性肺結核との指摘を受けていたが特に自覚症状もなかったので放置していた。電子レンジにアスベストが使われていることを知り、肺癌が心配になって受診した。

胸部単純 X 線：石灰化を伴う境界明瞭な陰影が、気管・気管支の解剖学的構築には無関係に両側性に分布し、右横隔膜上にはやや隆起した石灰化を伴う肥厚所見がみられる（図 1）肋骨横隔膜角、肺尖部に所見は見られない。

胸部 CT：限局性の胸膜肥厚が、不連続性(discrete)に存在し、石灰化がみられる（図 2a, 2c 矢印）。胸膜に癒着はなく、境界は明瞭である。薄い脂肪層で肋骨から離れて存在する（図 2b,矢印）。

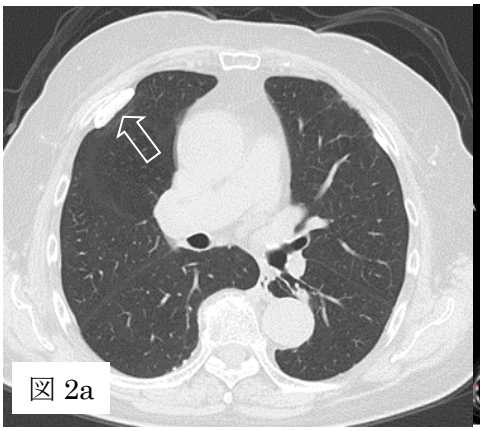

図 2a

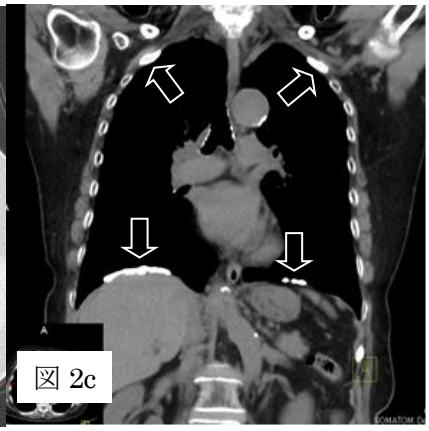

図 2c

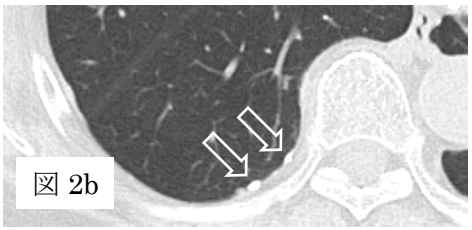

図 2b

解説：胸膜プラーク(胸膜胼胝)はアスベスト曝露にかかわる胸部画像で最も高頻度に認められる所見であり、壁側胸膜にみられる限局性の中皮細胞下層の結合組織の増生である。これは、吸入されたアスベスト繊維が壁側胸膜に存在するリンパ管の開口部から中皮下層に入り、マクロファージに貪食され、反応性に形成されたものである。正常の中皮細胞に被覆されているため、胸膜癒着はなく、肺機能は正常で、ほとんどが無症状である。胸膜プラークは“アスベストを吸入した証拠”となるが、プラーク所見のみを呈するプラークキャリアに癌の発生率が高いというエビデンスはない。アスベストの中でも、角閃石石綿の青石綿（クロシドライト）、茶石綿（アモサイト）の発がん性は、白石綿（クリソタイル）よりも強く、経過を追う必要はある。極めて低濃度の環境曝露でも発生し、また、職業性曝露では他のアスベスト関連所見を伴うことがしばしばみられる。