2017 年 11 月

大手前病院 地域医療連携センター
〒540-0008 大阪市中央区大手前 1-5-34
TEL：06-6941-0484, FAX: 06-6942-2848

大手前病院 呼吸器センター 症例レポート No. 3

本院に御紹介頂きました患者さんの中から示唆に富む所見を示す呼吸器疾患を選び、症例レポートとして御報告申し上げます。第 3 報は喫煙に関連する呼吸器疾患です。慢性閉塞性肺疾患(COPD)と肺癌が、喫煙と関連する代表的な呼吸器疾患に挙げられますが、その他に肺ランゲルハンス細胞組織球症(Pulmonary Langerhans cell histiocytosis)があります。原因は喫煙で、多発性嚢胞性陰影、多発性結節陰影を呈する疾患の鑑別に注意を要する疾患です。日常臨床の参考にして頂けましたら幸いです（呼吸器内科 中野孝司）

2 週間の微熱と全身倦怠感を主訴とする 30 歳代後半の喫煙女性

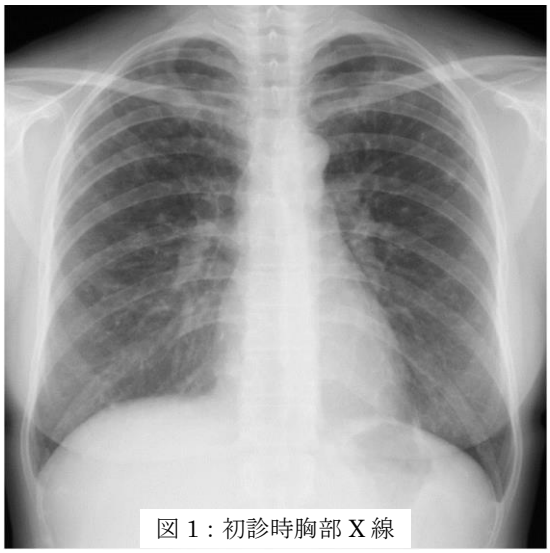
図 1：初診時胸部 X 線

症例：30 歳代後半、女性、
喫煙歴：20 本/日×19 年間、**既往歴**：特になし
職業性粉塵曝露歴：なし、**鳥飼育**：経験なし
生来健康であったが、2 週間前から 37.5℃程度の微熱と全身倦怠感があり来院した。咳嗽、喀痰などの呼吸器症状は殆んど見られなかった。

胸部単純 X 線像と検査所見:
両肺に散在する小結節影が上葉にやや優位に分布している像が認められた(図 1)。CRP;1.9mg/dL、WBC;14,300(好中球 77%)、ANA 抗体;×40、クリプトコッカス抗原;陰性、
胸部 CT 所見: 両肺に散在する小結節陰影が小葉中心性に上葉優位に分布し(図 2a, 2b)、一部に嚢胞が認められる(図 2b, 矢印)

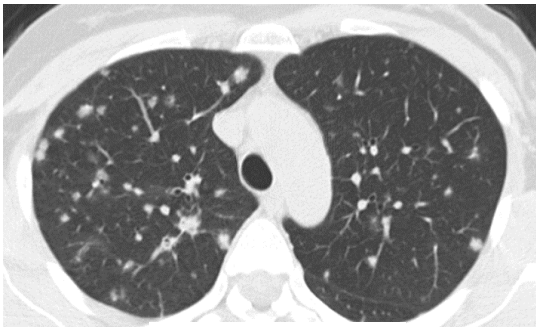
図 2a：胸部 CT 単純

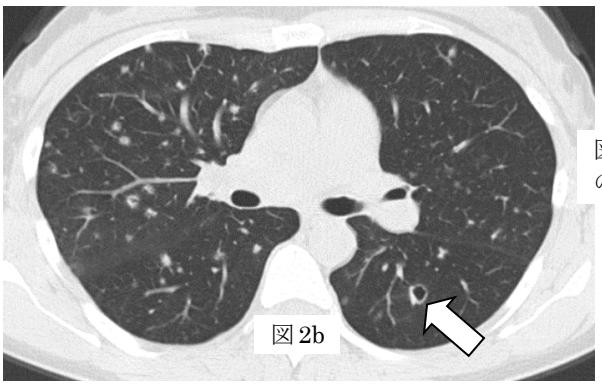
図 2b

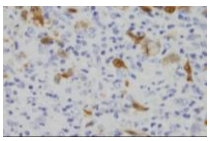

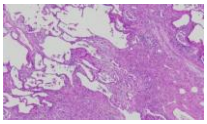
図 3：S100 陽性細胞の増殖が認められる

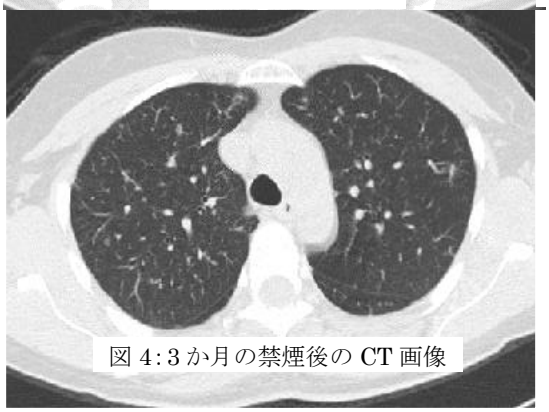
図 4：3 か月の禁煙後の CT 画像

経過・考案：気管支鏡生検で S100 染色陽性細胞（ランゲルハンス細胞）の増殖が認められ(図 3)、肺ランゲルハンス細胞組織球症(肺 LCH)と診断し、3 か月の禁煙で肺結節は自然に消退した(図 4)。肺 LCH は、かつて Histiocytosis-X と呼ばれていた疾患で、病態はランゲルハンス細胞の反応性増殖である。20～40 歳の若年者に多くみられ、男性にやや多く、喫煙者が 90%以上を占める。進行性に悪化することもあるが、多くは禁煙で自然に消退する。25%には気胸を合併する。ランゲルハンス細胞は組織球(結合組織や臓器に存在するマクロファージ）の一種で、通常は気道上皮に存在し、吸入異物を貪食する作用がある。喫煙時の粒子の貪食とそれに対する反応で、ランゲルハンス細胞が肺や気管支壁で増殖し、組織の破壊や線維化、嚢胞形成を起こす喫煙関連疾患の 1 つである。