2018 年 5 月

大手前病院 地域医療連携センター
〒540-0008 大阪市中央区大手前 1-5-34
TEL：06-6941-0484, FAX: 06-6942-2848

大手前病院 呼吸器センター　症例レポート No. 5

本院に御紹介頂きました患者さんの中から、示唆に富む疾患を選び、症例レポートとして御報告申し上げます。今回は極めて難治性の予後不良の悪性腫瘍である悪性胸膜中皮腫です。中皮腫には上皮型、二相型、肉腫型の病理組織型があり、最も重要な予後因子は病理組織型です。本例は腎機能障害のために化学療法に多くの制限が加わりましたが、完全寛解（CR）が得られています。診療の御参考にして頂けましたら幸いです（中野孝司）

完全完解（CR）が得られた低腎機能の悪性胸膜中皮腫

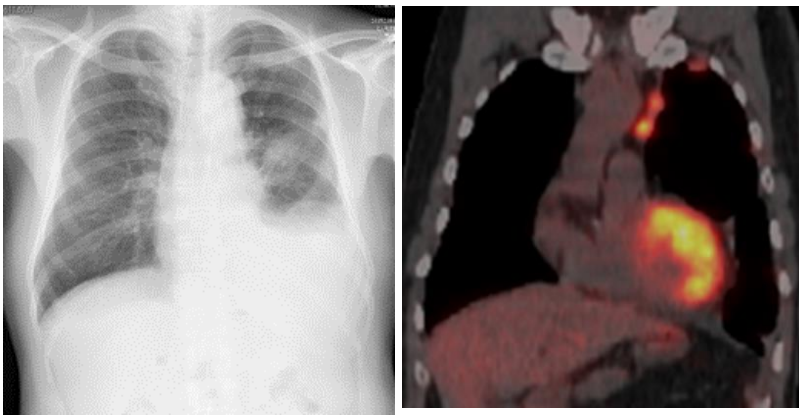

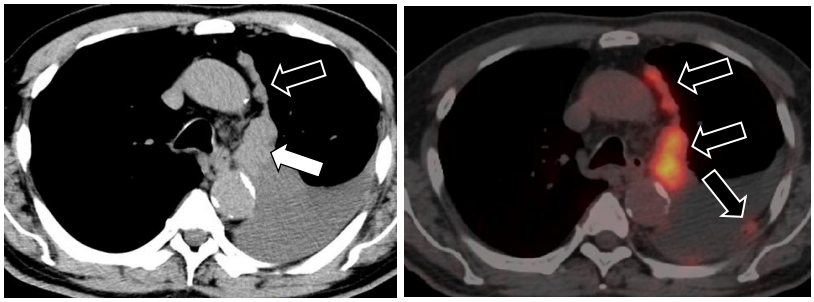

図 2：縦郭胸膜に肥厚が見られ縦郭脂肪織への浸潤がみられる。
FDG-PET では縦郭胸膜、肋骨胸膜に強い集積がみられる

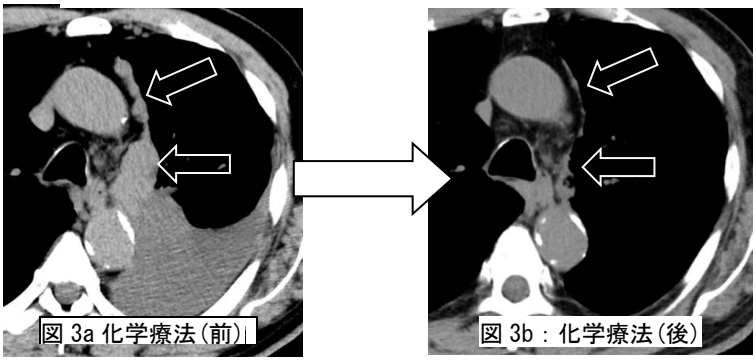

図 3：PEM＋CBDCA により腫瘍は著明に縮小・消失し、完全完解（CR）が得られている

症例：70 歳代の男性、

喫煙歴：なし　**粉塵曝露歴**：職業性アスベスト曝露**あり**

現病歴：1 年ほど前から DOE を自覚していた。徐々に増悪し、近医を受診した。胸水貯留の指摘を受け、細胞診で悪性細胞がみられ、職歴もあることから、紹介受診となった。なお、以前から低腎機能の指摘を受けている。

入院時現症・検査所見：　胸部 X 線では左胸水貯留と左上縦郭から肺門にかけて不整が見られ、葉間胸膜にも胸水貯留が見られる（図 1）。WBC;10570, RBC;436, Hb;12.5, Cre;2.91, Na;139, K;5.3, Cl; 104, CRP;1.12, Cyfra;8.5、胸水細胞診ではマリモ状の悪性細胞が見られ、セルブロックの免疫染色で中皮腫が強く疑われた。FDG-PT では遠隔転移はなく、肥厚した縦郭胸膜を中心に強い FDG 集積が認められた。診断確定のために VATS 生検を行い、シート状に発育する上皮型悪性胸膜中皮腫の所見が得られた。

治療：カルボプラチン(AUC=1.5)+ペメトレキセド（250mg/body）による併用化学療法から開始し、Grade Ⅳの好中球減少のため、以後、減量を続け、4 コース目には CR となった(図 3a, b)。**考察**：中皮腫は極めて難治性であるが、化学療法に対する反応に期待が持てるのは上皮型である。一方、肉腫型はあらゆる治療に抵抗し、早期でも手術適応外であるが、PD-L1 発現率が高いことが明らかにされ、免疫チェックポイント阻害薬に反応することが示されている。肺癌は細胞で確定診断できるが、中皮腫は組織診を併用する必要がある。