2018 年 7 月

大手前病院 地域医療連携センター
〒540-0008 大阪市中央区大手前 1-5-34
TEL：06-6941-0484, FAX: 06-6942-2848

大手前病院 呼吸器センター　症例レポート No. 6

いつも本院に患者さんの御紹介を頂き有難うございます.
御紹介頂きました患者さんの中から、示唆に富む疾患を選び、症例レポートとして御報告申し上げます. 今回は、縦隔リンパ節の一か所のみに小細胞癌があり、原発巣が確認できなかった症例です。これを原発巣不明リンパ節癌と表現する欧文の症例報告が複数ありますが、殆どが日本からの報告です. 診療の御参考にして頂けましたら幸いです.
今後とも大手前病院呼吸器センターを宜しくお願い申しあげます（中野孝司）

孤在性縦隔リンパ節転移のみが存在する原発巣不明小細胞肺癌

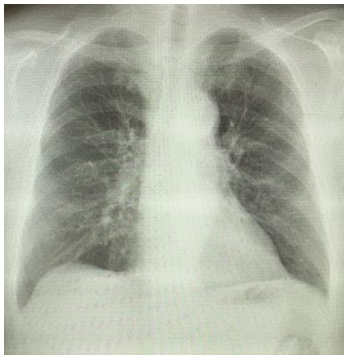

図 1：初診時胸部 X 線

症例：7〇歳の男性、**主訴**：咳嗽、**喫煙歴**：10 本/日×50 年
粉塵曝露歴：なし
現病歴：糖尿病、高脂血症で通院中であった。乾性咳嗽が数か月続くとのことで当科に紹介となった.
胸部画像：初診時の胸部 X 線(図 1)では僅かに線状影が目立っている程度であったが、胸部 CT(図 2)では気管右外側縁と腕頭静脈尾側に接して、2.5cm 大の腫瘤が認められ(#2R リンパ節に一致)、同部の FDG 集積は SUVmax 9.98 と高かった(図 3). #4R リンパ節は、1.2cm ほどに腫大していたが、FDG 集積はなく(図 4)、肺には原発と考えられる腫瘍はなく、また他の部位にも異常所見は見られなかった.

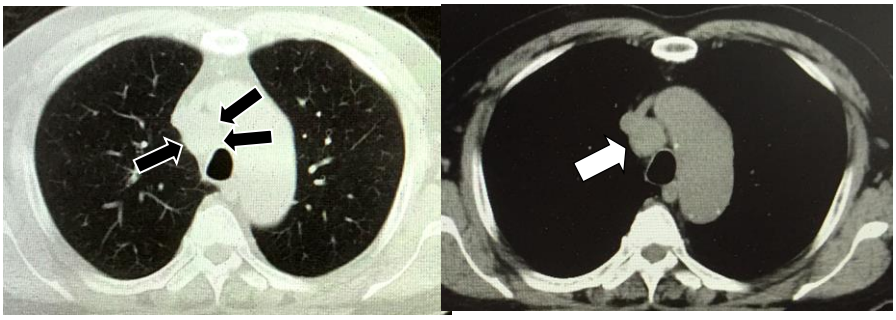

図 2：気管右外側縁と腕頭静脈尾側に接する径 2.5cm 大の腫瘤(矢印)がみられる

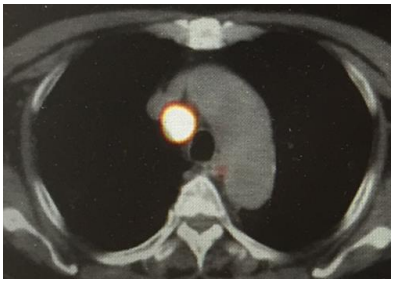

図 3：FDG-PET では SUVmax 9.98 の高集積が認められる.

図 4：#4R の径 1cm のリンパ節には FDG 集積はみられない(矢印)

検査所見：WBC;6,700, Hb;11.7, RBC;467, Cre;0.7, CEA;5.9, Plt; 48.2, ProGRP; 55.6
胸腔鏡下縦隔腫瘍摘出術：奇静脈頭側に母子頭大の被膜に覆われた多房性腫瘤を確認し鈍的に剥離・切離した.
病理所見: NC 比の高い異形細胞が不整な胞巣を形成して浸潤性に増殖し、壊死を伴う. シナプトフィジン・CD56 染色が陽性で、また TTF-1 が陽性所見を示した. 以上より、肺小細胞癌のリンパ節転移と考えられる.
術後補助化学療法：カルボプラチン＋VP-16 による化学療法を実施している.

考察： TTF-1(Thyroid Transcription Factor-1)は肺癌と甲状腺癌に発現する転写因子であり、他の癌腫が染色を受けることは極めて稀である. 本例は肺・甲状腺に原発巣がなく、小細胞癌の発生が甲状腺には稀であることからすれば、肺癌の可能性が高いと考えるのが妥当である. 肺小細胞癌での TTF-1 の陽性率は約 70%である. 原発巣不明癌の頻度は 0.5%～6.7%であり、その内、癌が縦郭リンパ節にみられるのは 1.0～1.5%である(Shikata et al, 2018). このような病態は、原発巣不明リンパ節癌と表現され報告されているが、殆どが日本からである. 本例は N1 リンパ節群をスキップした転移形態であり、縦隔リンパ節転移は TNM 分類では N2 以上(同側は N2, 対側は N3)であるが、５生率は N1+N2+よりも明らかによい(Riquet, 2005)